

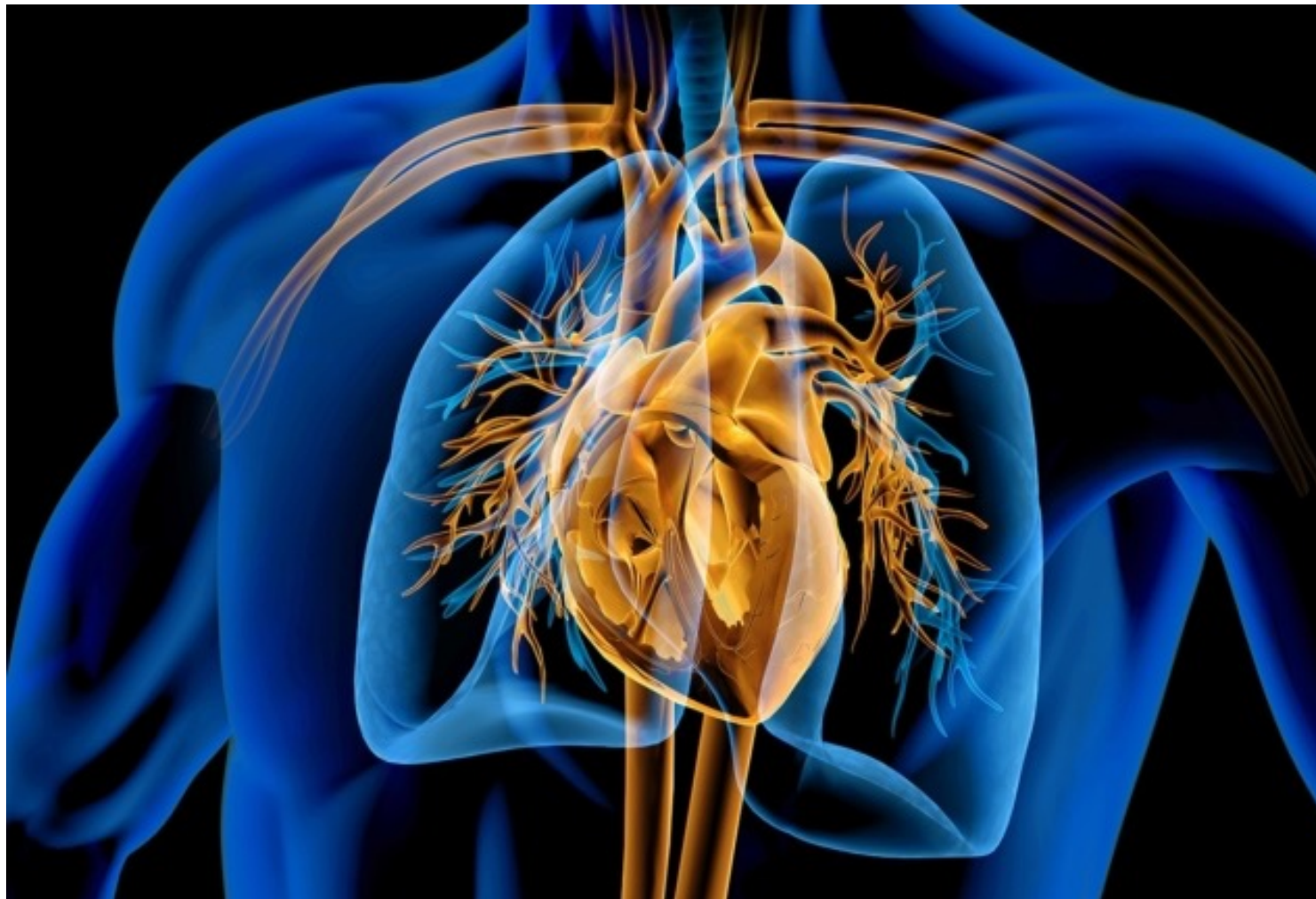Anestesi ved hjerte- og thorax-kirurgi

Undervisning anestesiutdanning sykepleiere

03. mars 2022

Nils Kristian Skjærvold

Overlege Avdeling for Thoraxanestesi og -intensivmedisin
Førsteamanuensis Institutt for Sirkulasjon og Bildebehandling

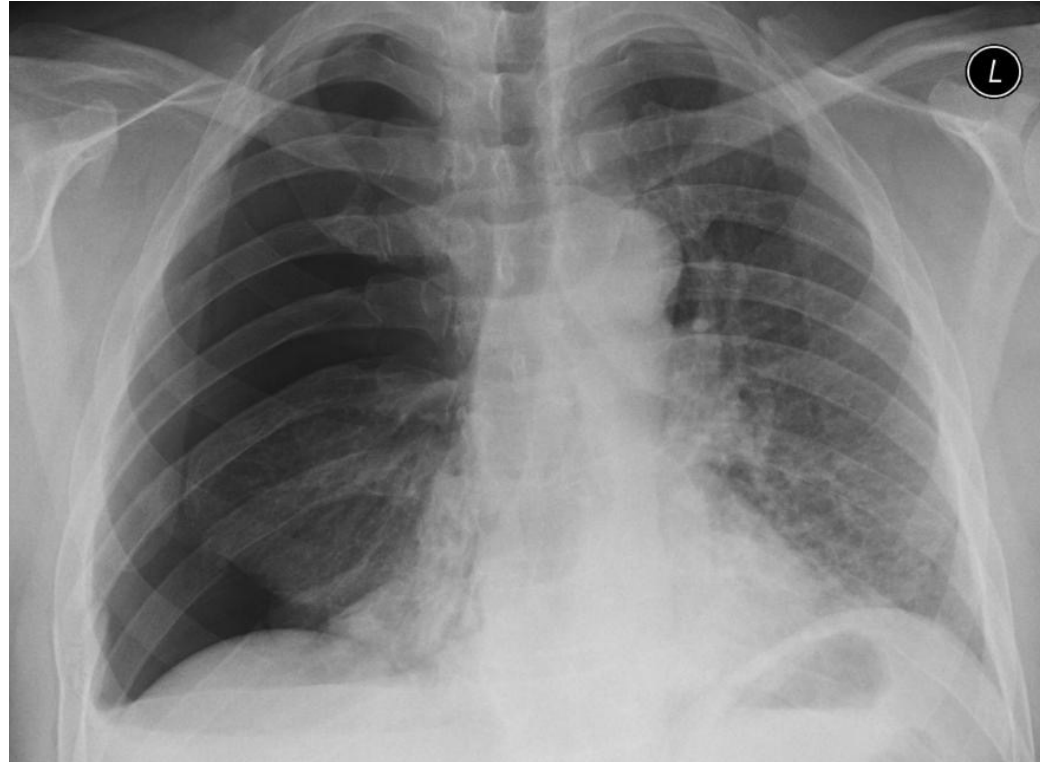


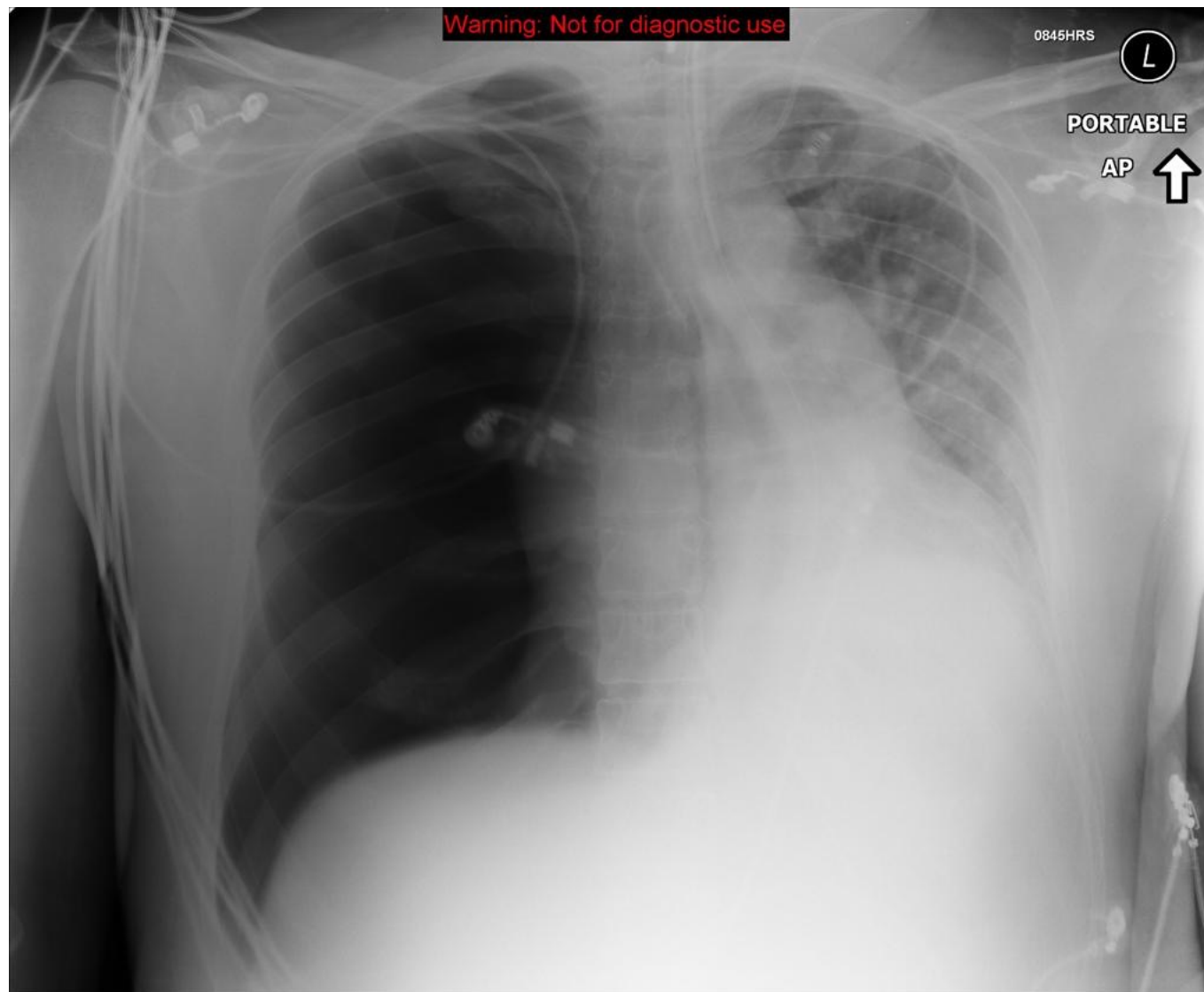
Dagens meny:

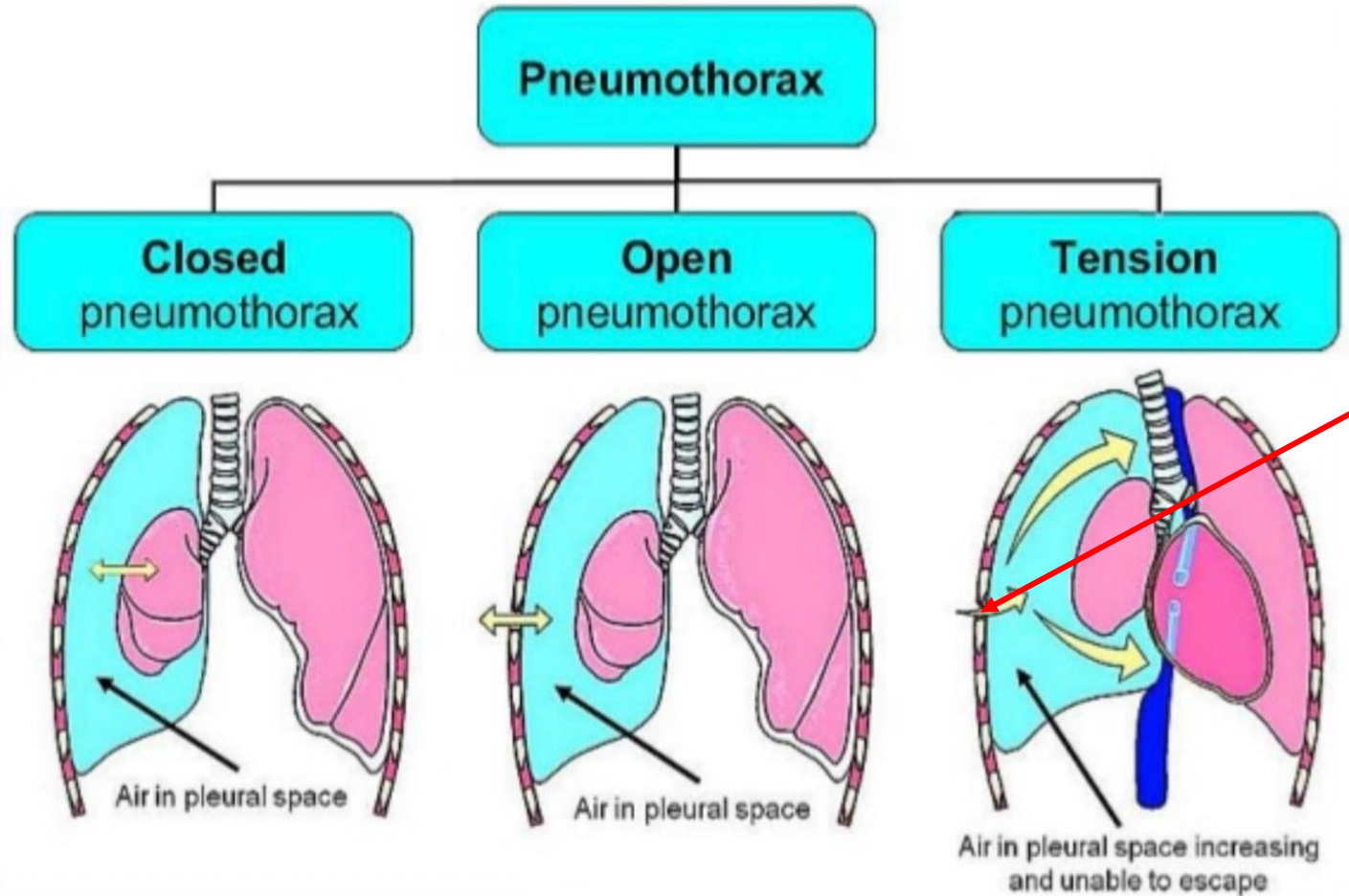
- Pneumothorax
- Prinsipper ved en-lunge ventilasjon
- ECMO
- Aortastenose og ikke-kardiell kirurgi hos hjertesyke
- Prinsipper ved hjertekirurgi/hjerte-lunge maskin

Kasuistikk 1

- 35 år gammel mann, biltraume
- Pneumothorax og bekkenfraktur
- Bekkenet må fikseres
- Hva er utfordringen?
- Hvordan bedøve på en god og trygg måte?



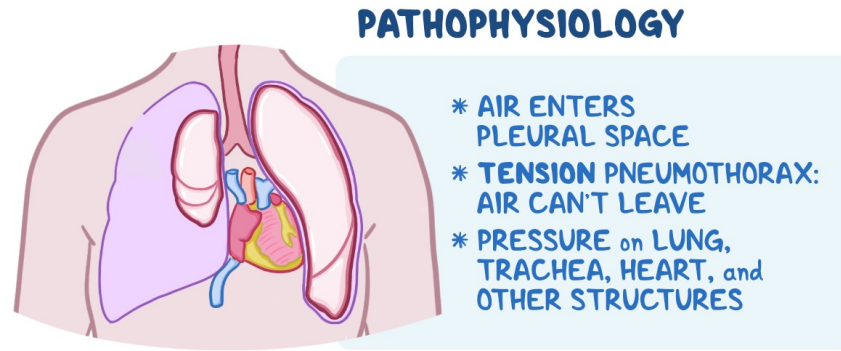
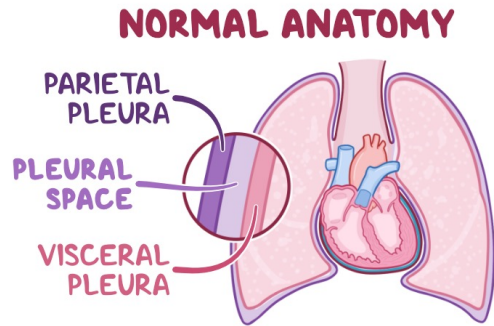




?

Både åpen og lukket pneumothorax kan utvikle seg til en trykk-pneumothorax!

<https://www.orthobullets.com/knee-and-sports/3122/pulmonary-conditions-in-athletes>



CAUSES

SPONTANEOUS / SIMPLE		TRAUMATIC
PRIMARY (without underlying lung disease)	SECONDARY (with underlying lung disease)	(from any kind of trauma, including complications from medical procedures)

CAN DEVELOP into **TENSION PNEUMOTHORAX**
* most commonly seen after traumatic chest injury or in those using mechanical ventilation

SYMPTOMS

- * SHORTNESS of BREATH
- * ACUTE CHEST PAIN
- * ↓ BLOOD PRESSURE
- * ↓ BLOOD O₂
- * ↑ HEART RATE

TREATMENT

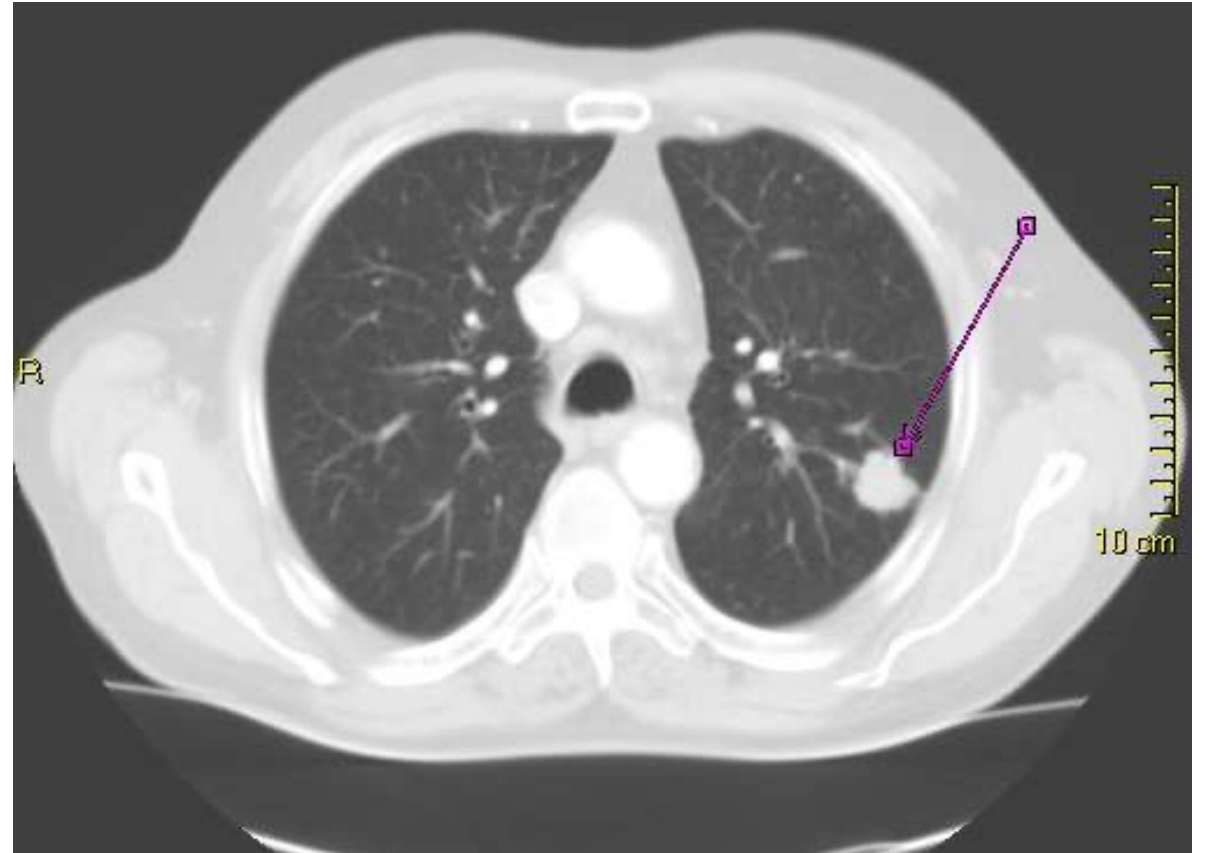
NEEDLE DECOMPRESSION

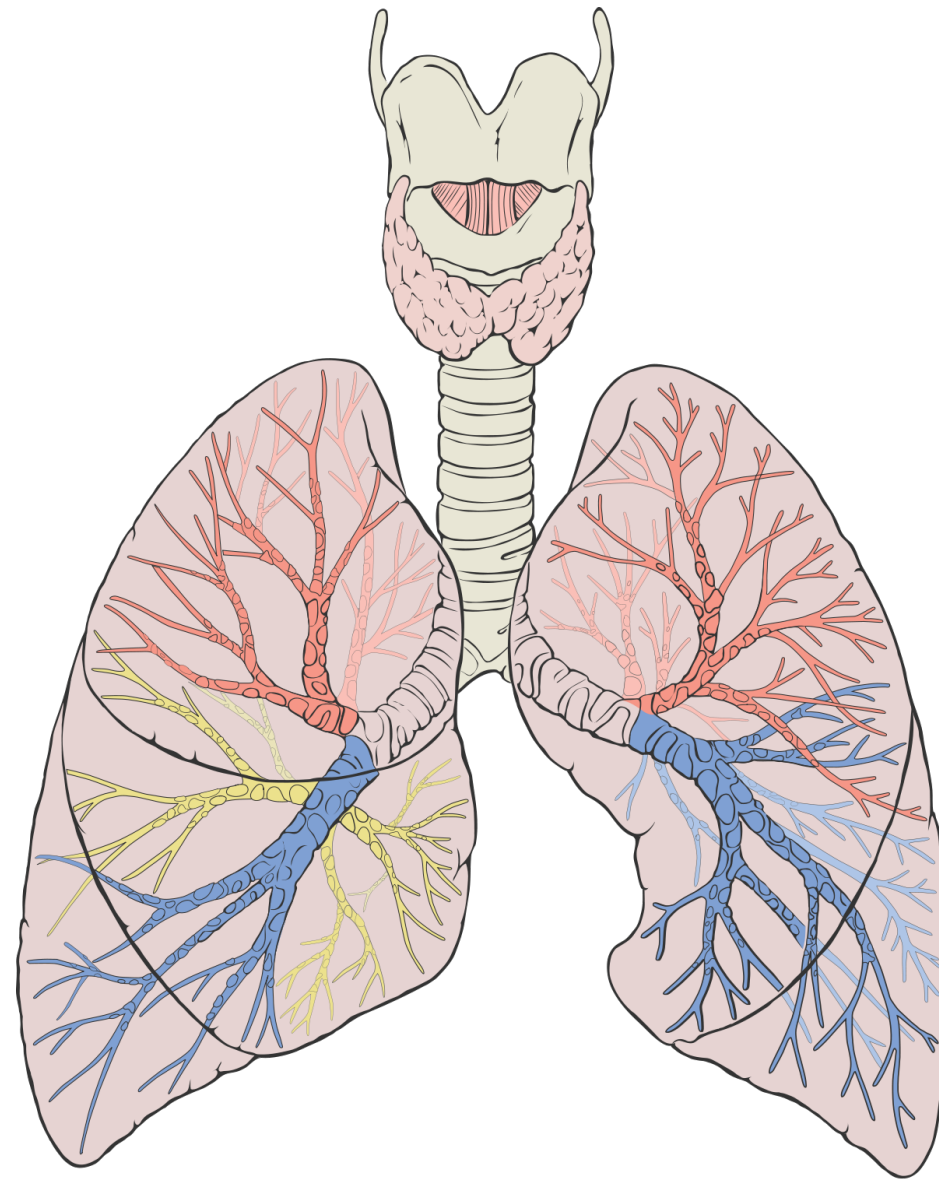
OSMOSIS.org

<https://www.osmosis.org/answers/tension-pneumothorax>

Kasuistikk 2

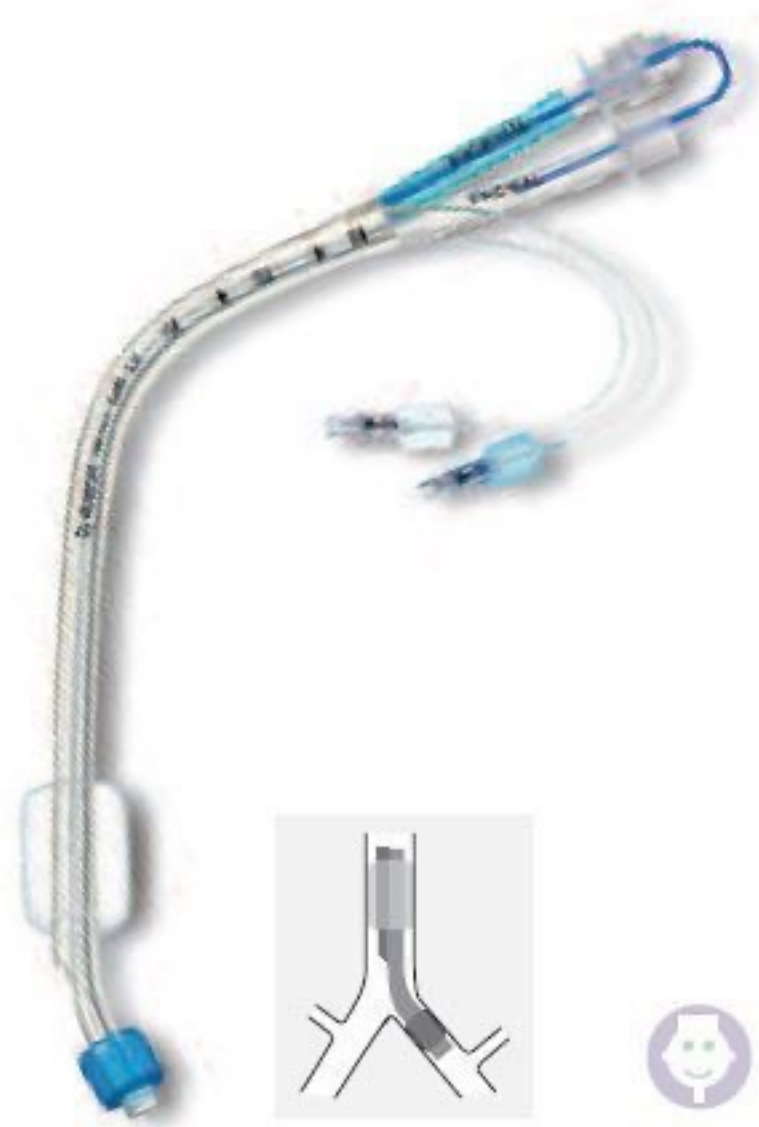- 75 år gammel kvinne
- Moderat KOLS og nå ca pulm
- Denne må fjernes kirurgisk
- Hva er utfordringen?
- Hvordan bedøve på en god og trygg måte?





<https://www.youtube.com/watch?v=w1cgx2AVC6k>

<https://www.youtube.com/watch?v=JZkOiy4PXxg>



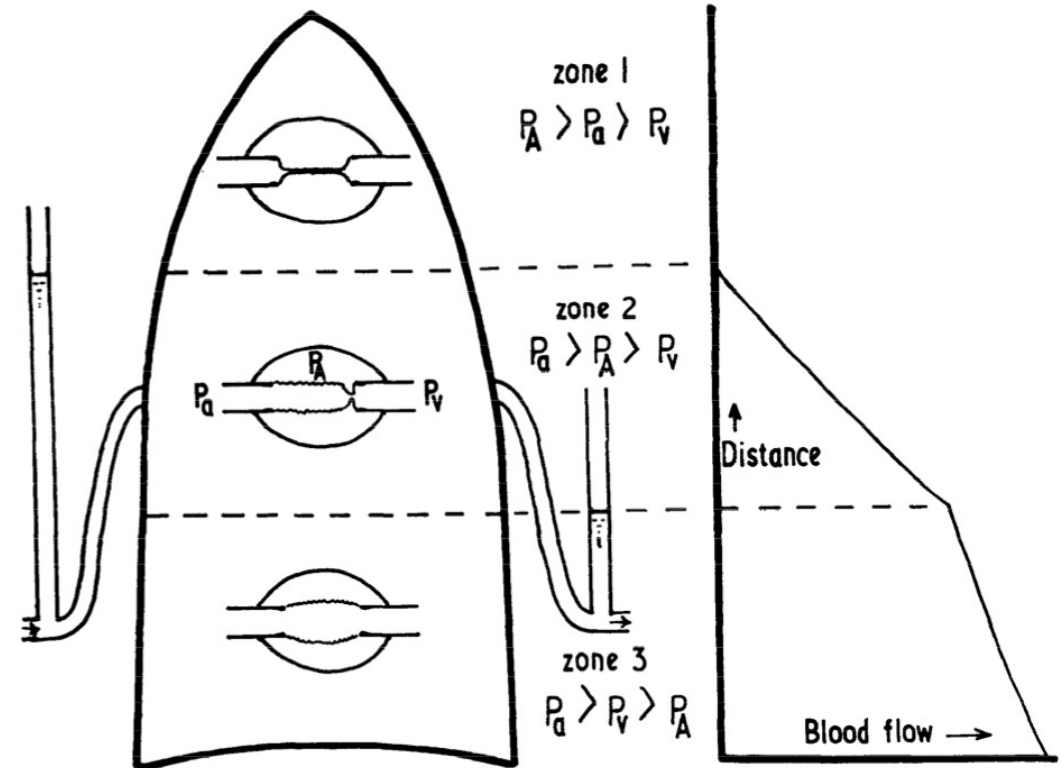
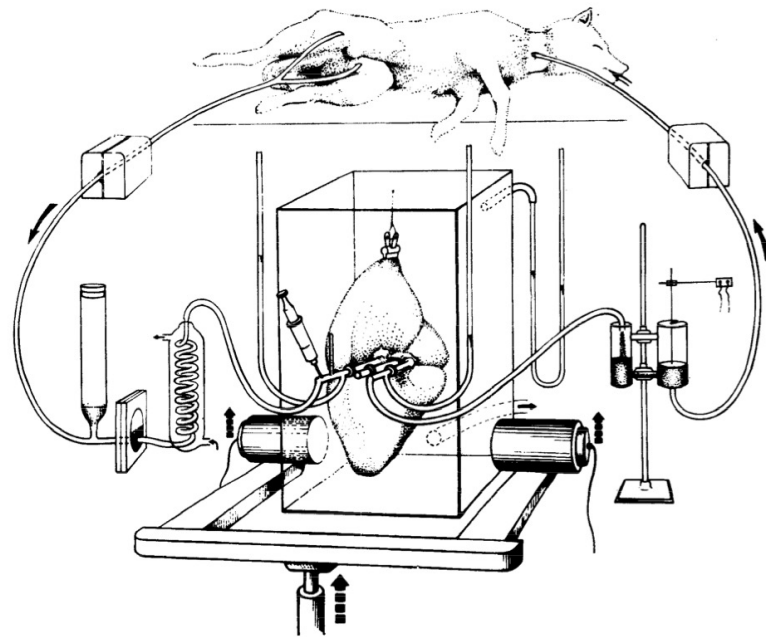
- Ok, så kun én lunge er ventilert, men hva med perfusjon (sirkulasjon)?
- Hva er V/Q mismatch?
- Hva er utfordringen?
- Hvorfor går det likevel bra?
- Hva er hypoksisk vasokonstriksjon? ... Og hva er West Zones..?

Distribution of blood flow in isolated lung; relation to vascular and alveolar pressures¹

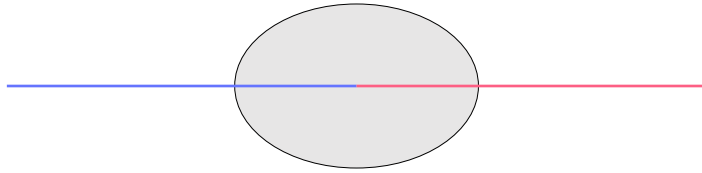
J. B. WEST, C. T. DOLLERY, AND A. NAIMARK
*Department of Medicine, Postgraduate Medical School, Hammersmith
Hospital, London, England*

WEST, J. B., C. T. DOLLERY, AND A. NAIMARK. *Distribution of blood flow in isolated lung; relation to vascular and alveolar pressures.* J. Appl. Physiol. 19 (4): 713-724. 1964.—The left lung from a dog was removed, ventilated with negative pres-

sure, and perfused with blood. The pulmonary artery pressure was raised, presumably because the pulmonary artery pressure is raised (24). There is evidence that the pulmonary venous pressure affects the distribution of blood flow; for example, patients with moderate

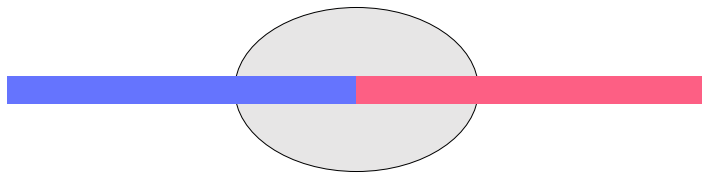


West Zones



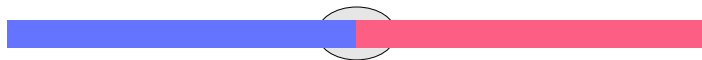
West Zone 1

- Lite perfusjon og mye ventilasjon
- «Dødromsventilasjon»



West Zone 2

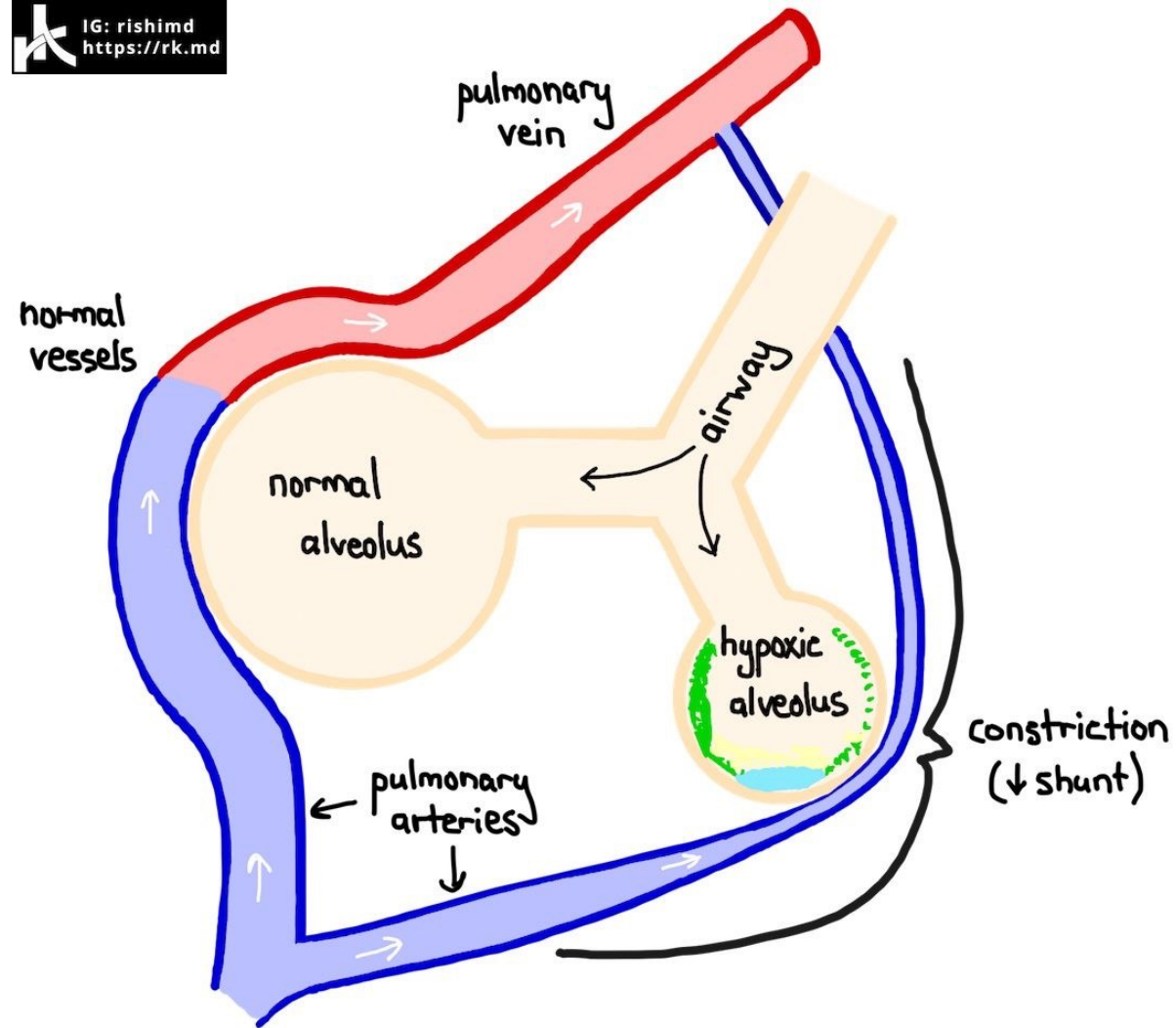
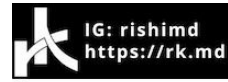- Optimal perfusjon og ventilasjon



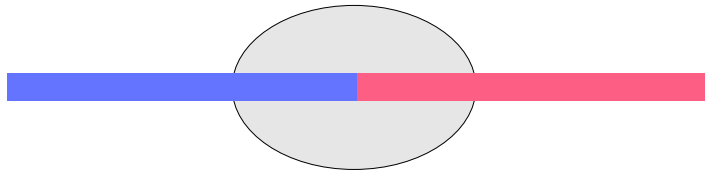
West Zone 3

- Mye perfusjon og lite ventilasjon
- «Shunt»
- Én-lunge ventilasjon... eller...?

Hypoksisk pulmonal vasokonstriksjon og VQ-matching

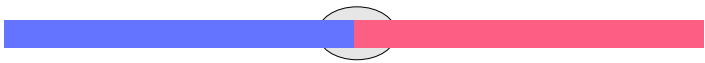

Hypoksisk pulmonal vasokonstriksjon ved én-lunge ventilasjon



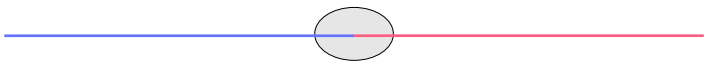
Situasjon 1

- Normal ventilasjon og perfusjon
- West Zone 2



Situasjon 2

- En-lunge ventilasjon
- Perfusjon men ikke ventilasjon
- West Zone 3
- Shunting

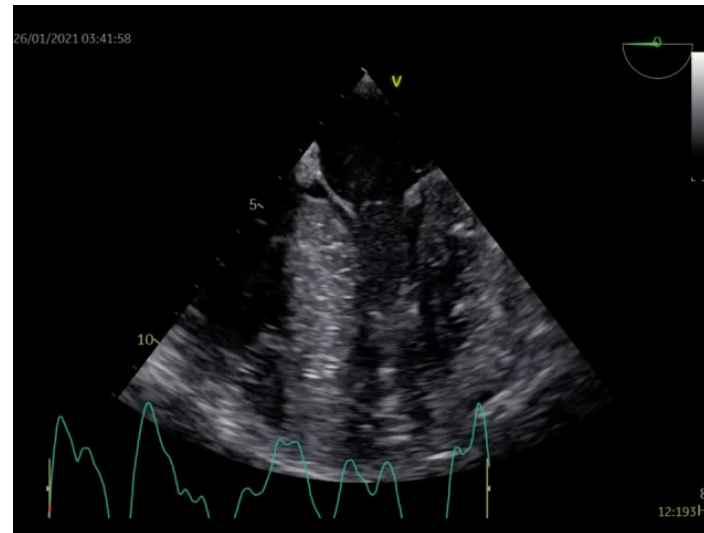


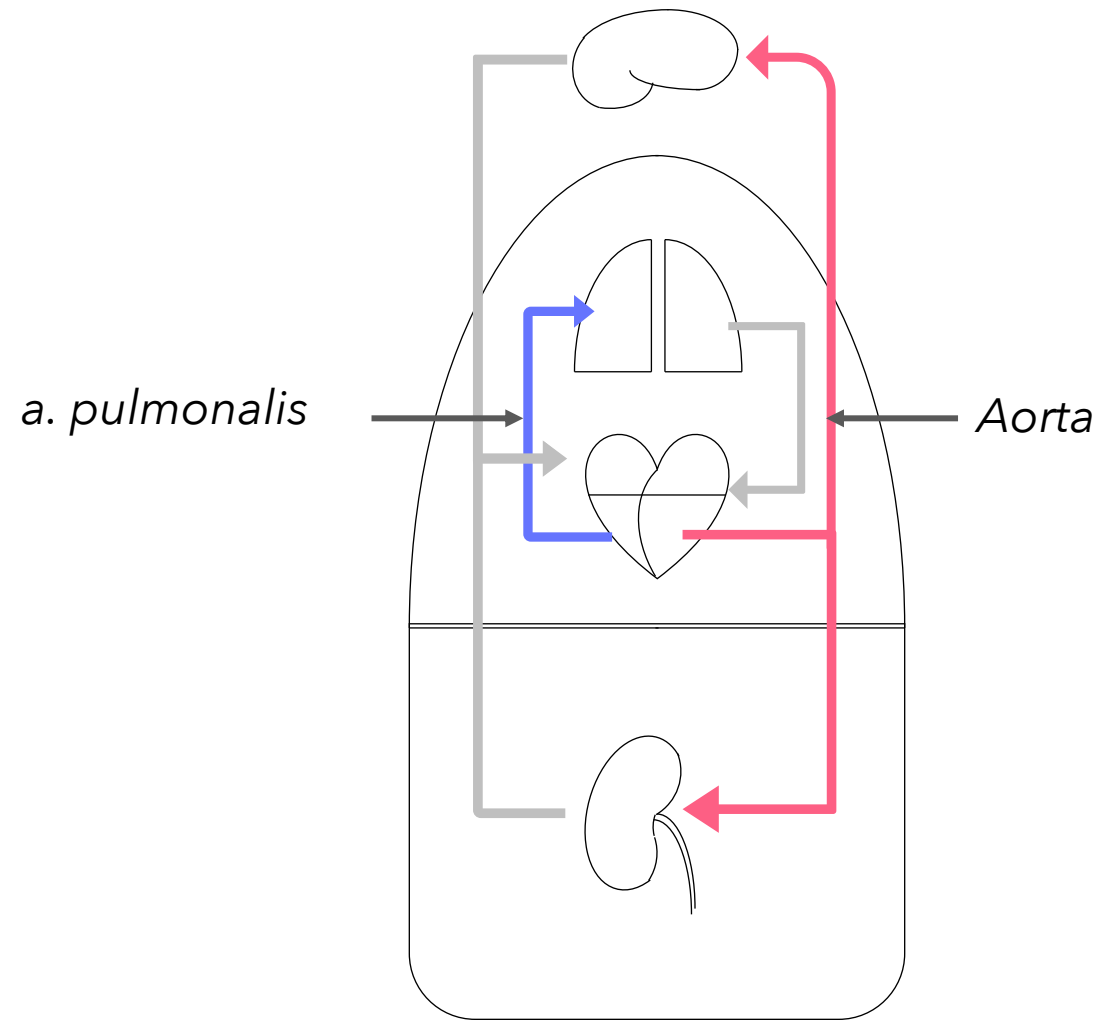
Situasjon 3

- Hypoksisk vasokonstriksjon
- Reduserer perfusjonen
- Ikke ventilasjon og heller ikke perfusjon
- Ikke shunting og ikke død-rom ventilasjon

Kasuistikk 3

- 60 år gammel mann kommer inn med hjertestans
- VF som presenterende rytme; A-HLR over lengre tid uten ROSC
- Hva gjør man nå? ... «noen» har begynt å snakke om ECMO...

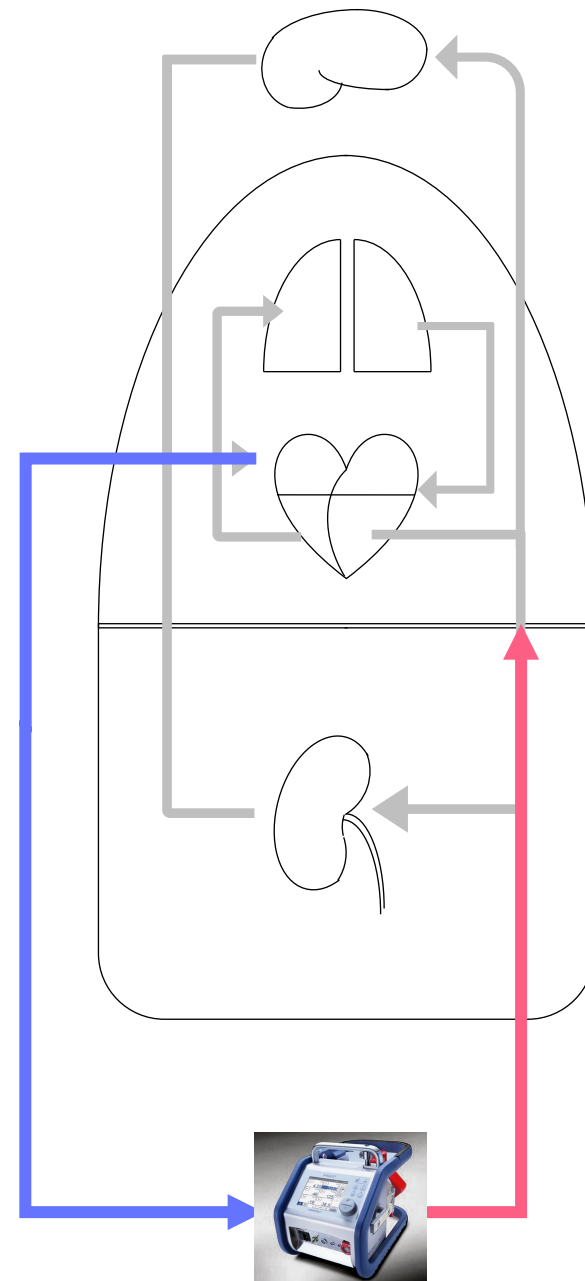




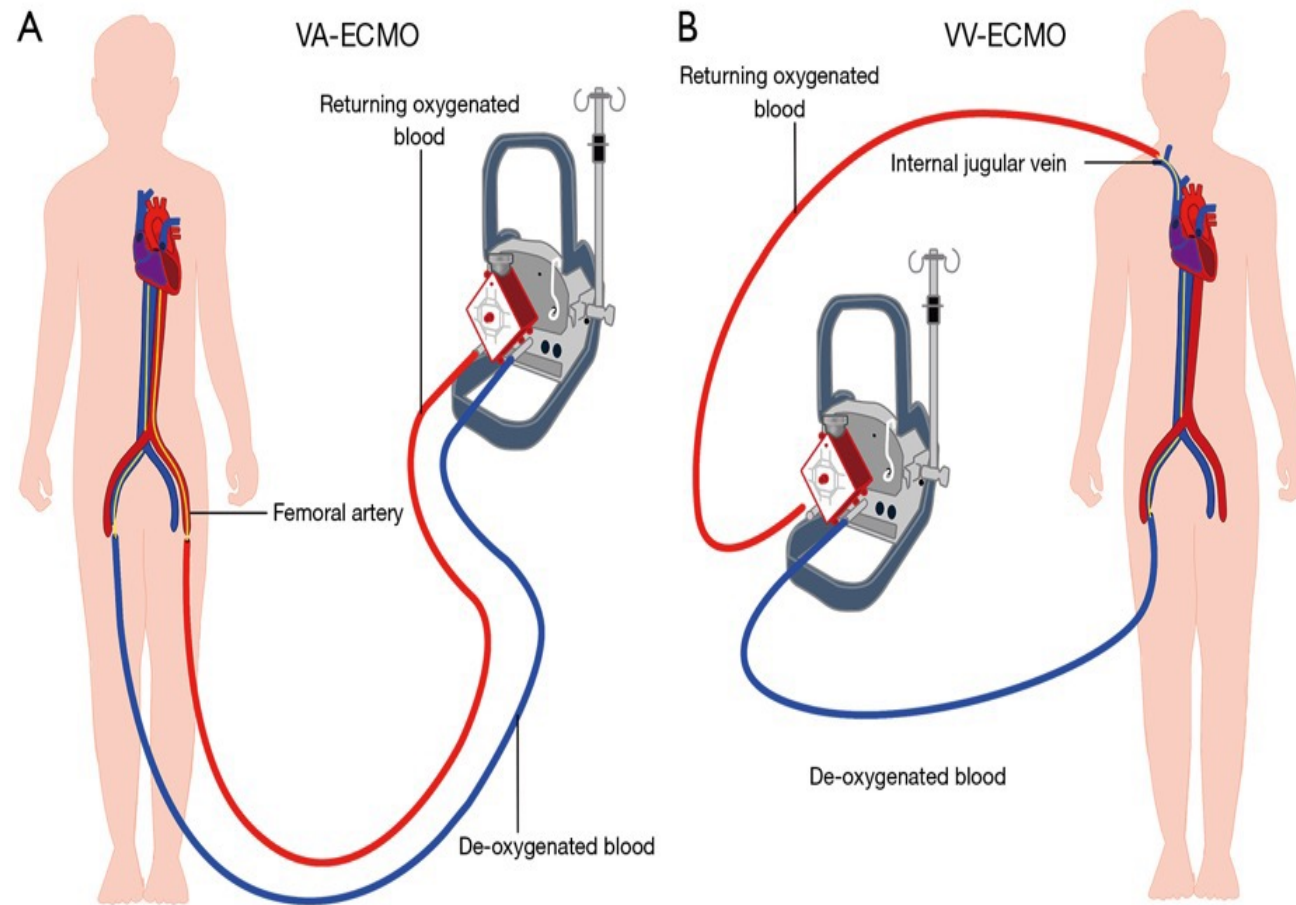
VA-ECMO

= Veno-arteriell extra-
corporal membran
oxygenation
= «Hjerte-ECMO»

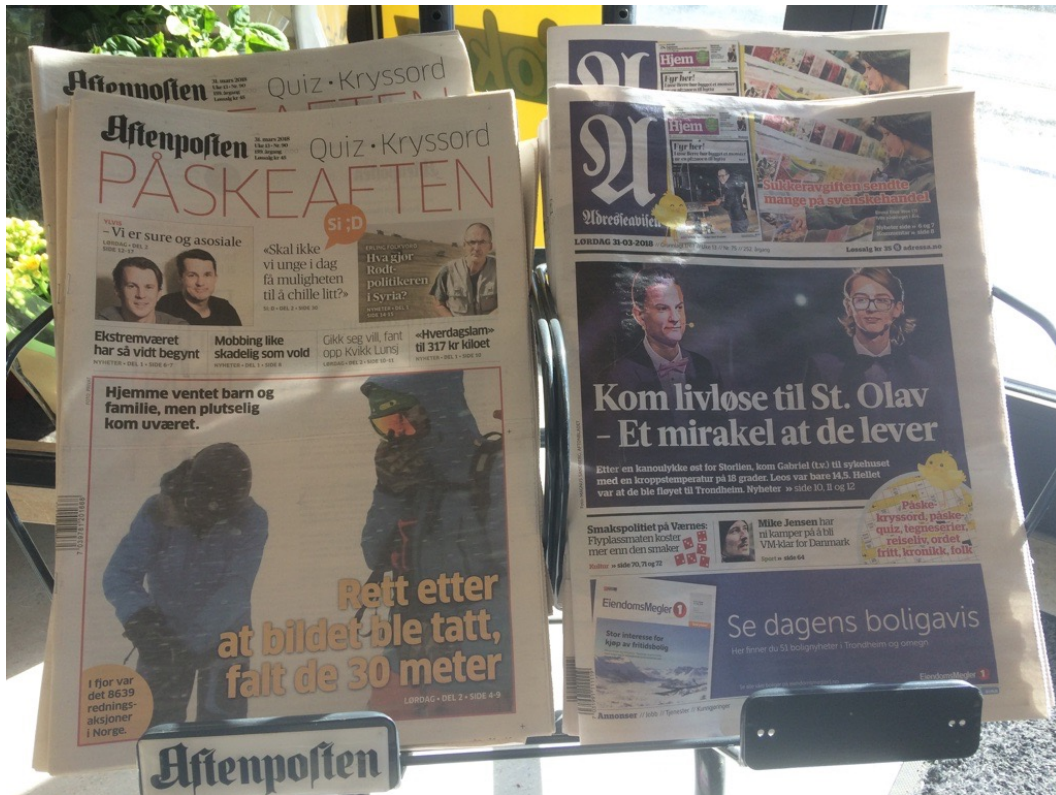- Oksygenerer
- Fjerner CO₂
- Tilfører bevegelsesenergi
- Temperaturregulerer







Fra: Pillai et al. *Cardiovasc Diagn Ther* 2018; 8(3):372-7



ETT ÅR ETTER: Far Jan Ove Lysberg, Caroline Husvik Lysberg og mor Tone Husvik Lysberg i Carolines nye hjem i Namsos. Foto:Marius L... [Les hele](#)



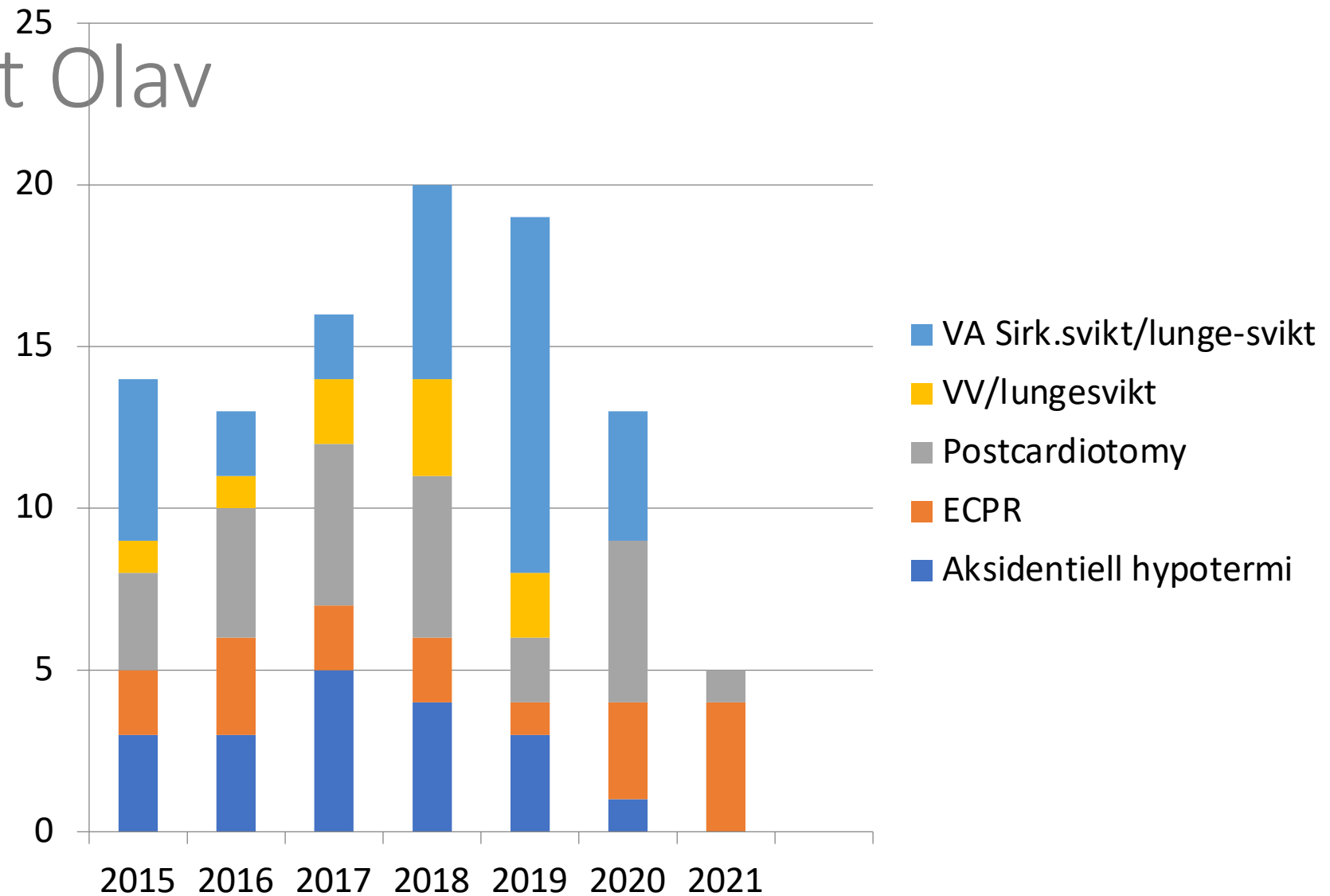
- Vi fikk tilbake vår sønn

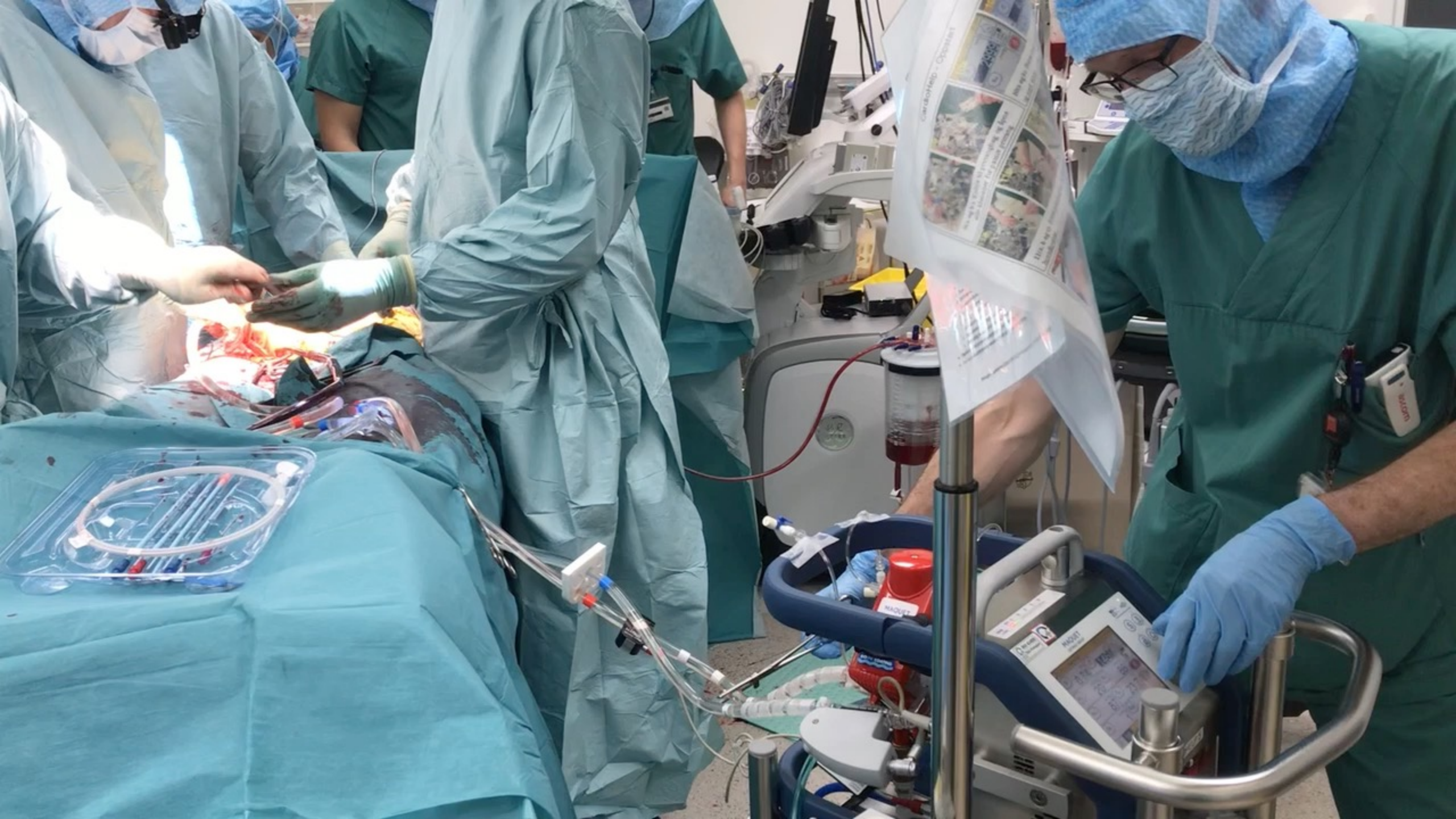Gabriel Matsson (15) var nedkjølt til 18 grader da han kom til St. Olavs hospital etter en dramatisk kanulykke for tre år siden. Da reddet legene livet hans.

Caroline overlevde 50 minutter under vann

Hun lå 50 minutter under vann, før redningsdykkerne hentet henne opp. Nå forteller Caroline Husvik Lysberg sin historie.

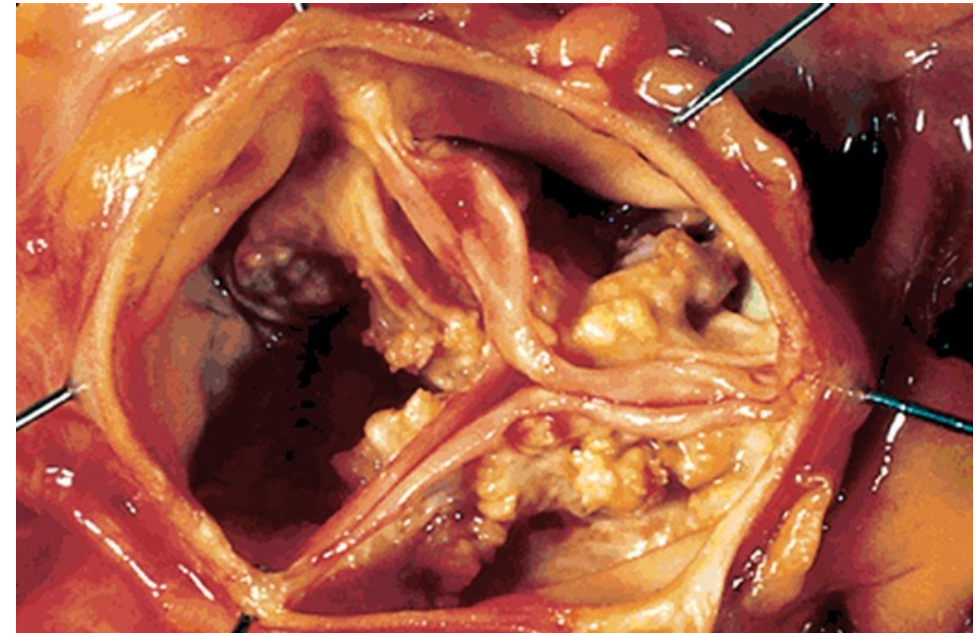
ECMO St Olav





Kasuistikk 4

- En 64 år gammel kvinne får påvist ca coli og settes opp til hemicolectomi
- Ved preoperativ utredning fremkommer at hun i tillegg sliter med tungpust
- Det blir gjort ekko-cor (ultralyd av hjertet) og man påviser en alvorlig aortastenose
- Det blir også gjort angiografi hvor det påvises flere mindre koronare stenoser; det settes 2 stenter
- Hva betyr dette og hvilke konsekvenser har det for anestesien?



Ramme 1

Risikofaktorer for kardiovaskulære komplikasjoner ved ikke-kardial kirurgi (6–8)

- Iskemisk hjertesykdom (angina pectoris/gjennomgått hjerteinfarkt)
- Hjertesvikt
- Hjerneslag eller transitorisk iskemisk anfall (TIA)
- Insulinkrevende diabetes mellitus
- Nyresvikt (kreatinin > 170)
- Alder (< 40 år, oddsratio (OR) = 1; > 80 år OR 19,9)
- Kirurgisk risiko (ramme 2)

Ramme 2

Risiko for kardiale hendelser og/eller død innen 30 dager etter ulike typer inngrep (6–8)

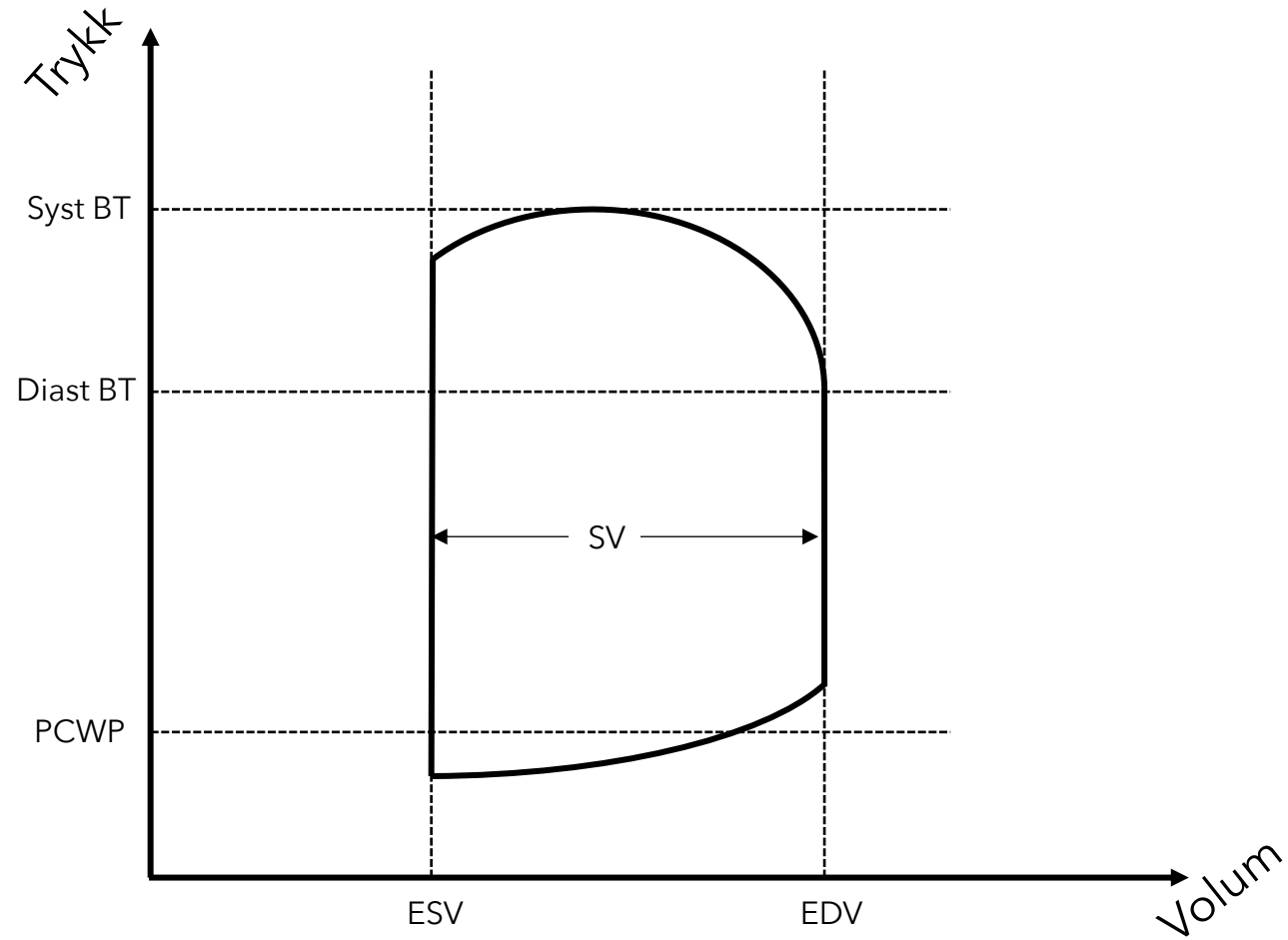
- Lav risiko < 1 %
Brystkirurgi, endokrin kirurgi, tannkirurgi, øyekirurgi, gynekologiske inngrep, mindre ortopedisk kirurgi (som knekirurgi) og mindre urologiske inngrep
- Middels risiko 1–5 %
Abdominalkirurgi, carotiskirurgi, perifer arteriell angioplastikk, endovaskulær behandling av aneurisme, hode-/nakkekirurgi, større ortopedisk kirurgi (som hoft, ryggrad), lungekirurgi, nyre-/levertransplantasjoner, større urologiske inngrep og nevrokirurgi
- Høy risiko > 5 %
Aortakirurgi og større karkirurgi, perifer karkirurgi

Sellevold & Stenseth: Ikke-kardial kirurgi hos hjertesyke pasienter. Tidsskr Nor Legeforen 2010; 130: 623-7

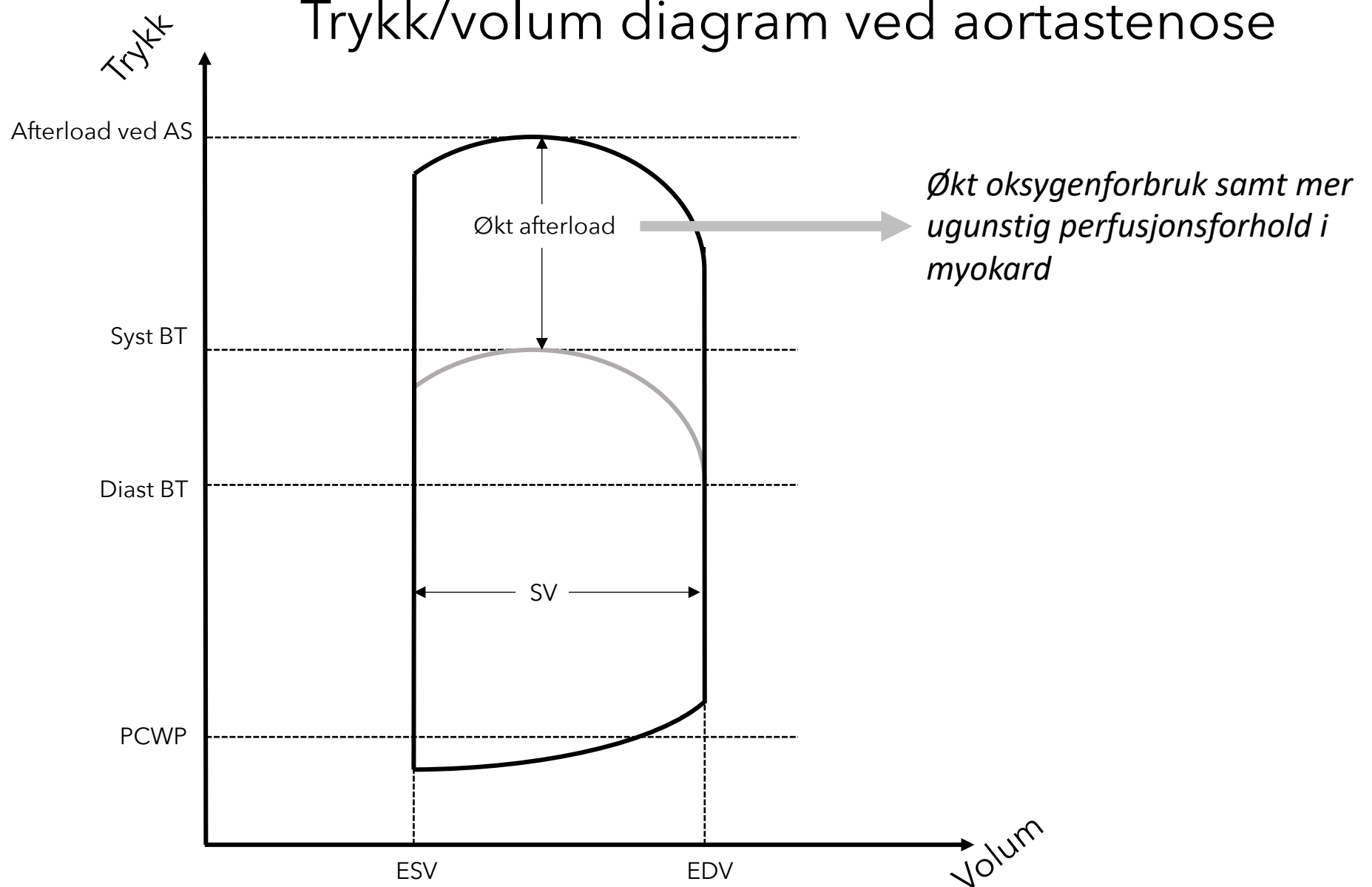
Hjerteintervensjon før eller etter annen kirurgi?

Narkose ved alvorlig aortastenose

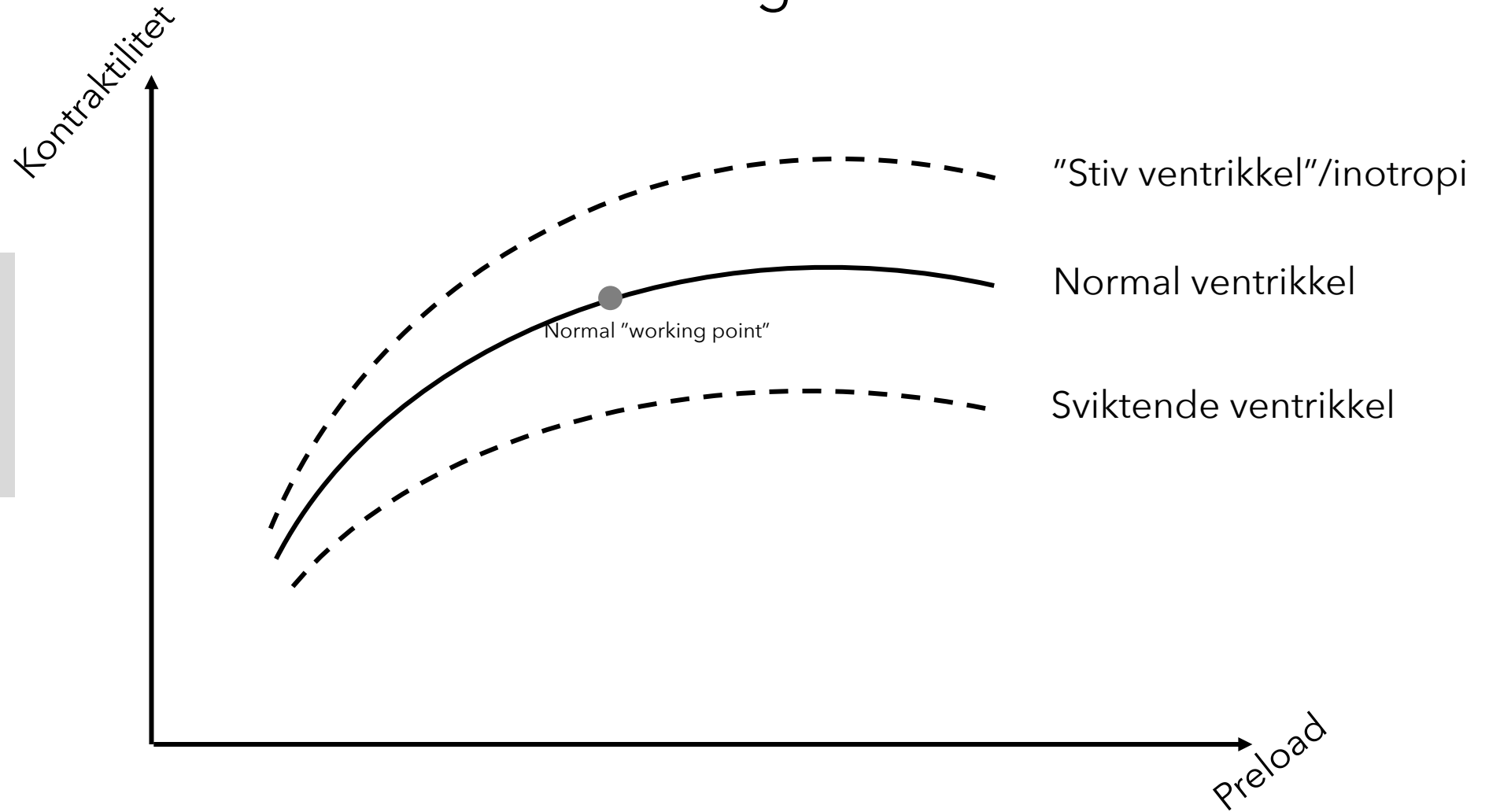
Trykk/volum diagram



Trykk/volum diagram ved aortastenose

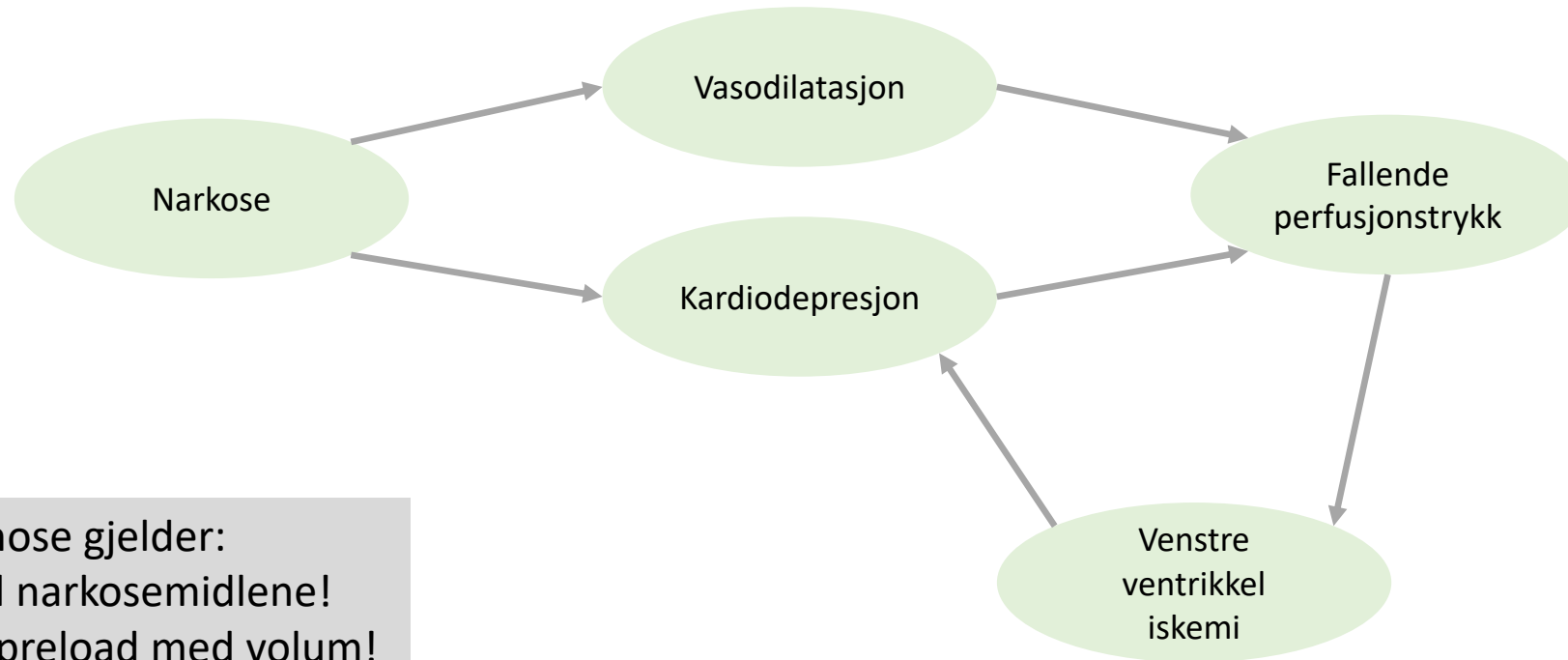


Frank-Starling mekanismen



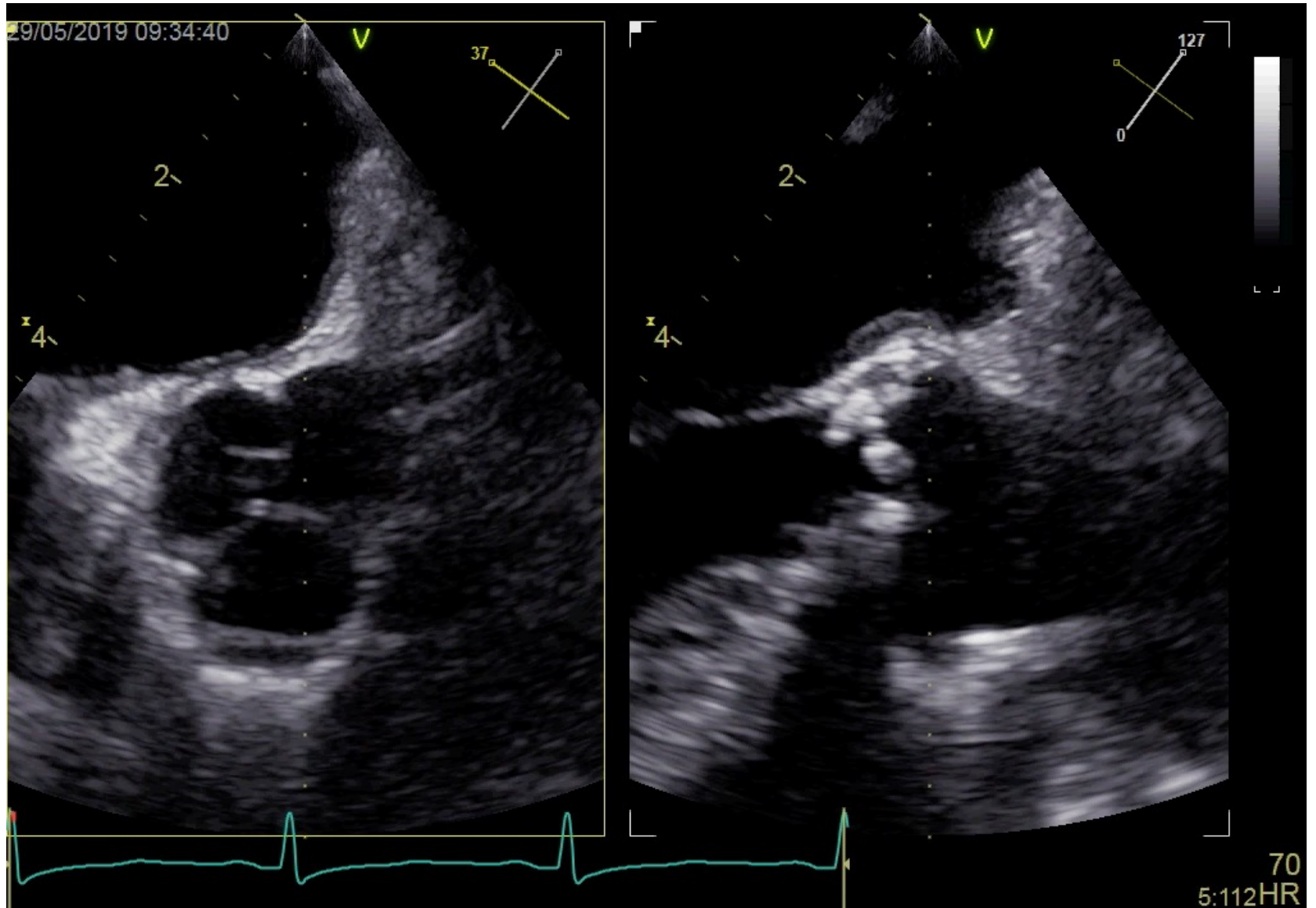
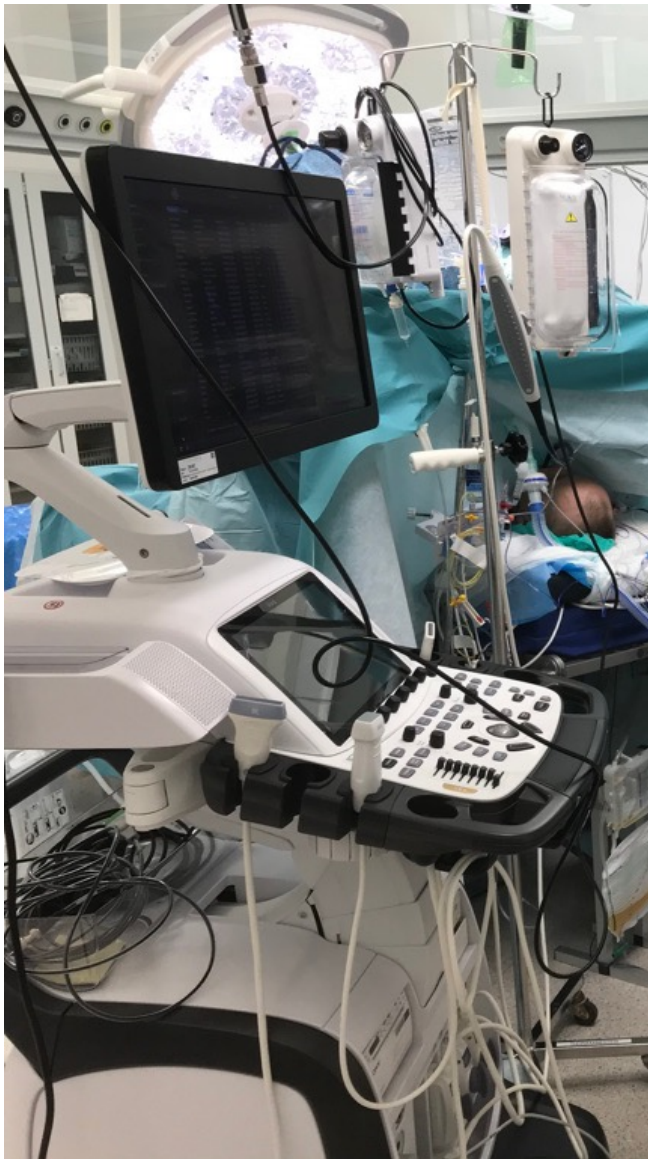Ved AS er man avhengig av høy preload for å overkomme høy afterload!

Aortastenose ond sirkel



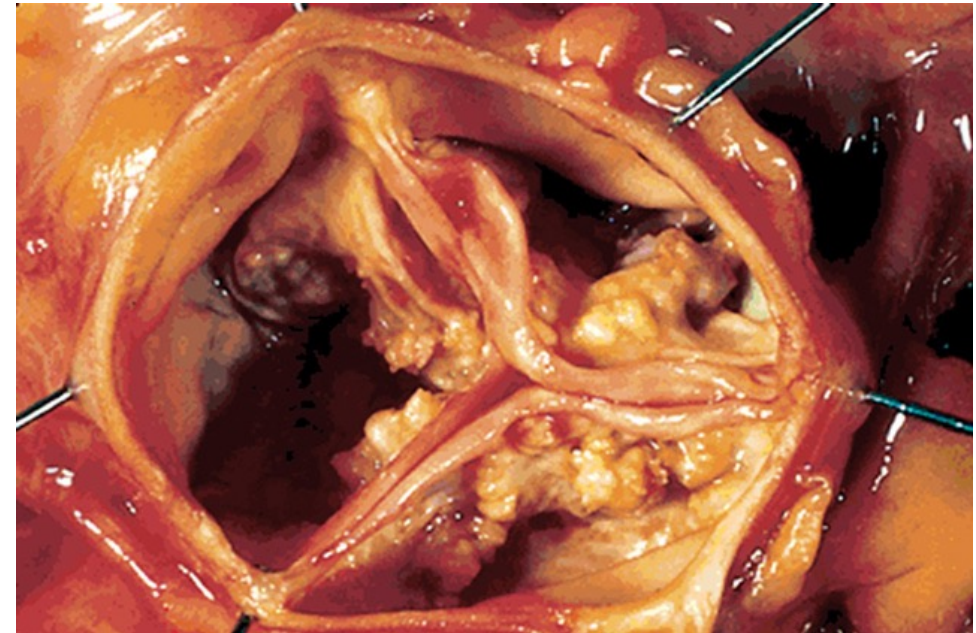
Så ved aortastenose gjelder:

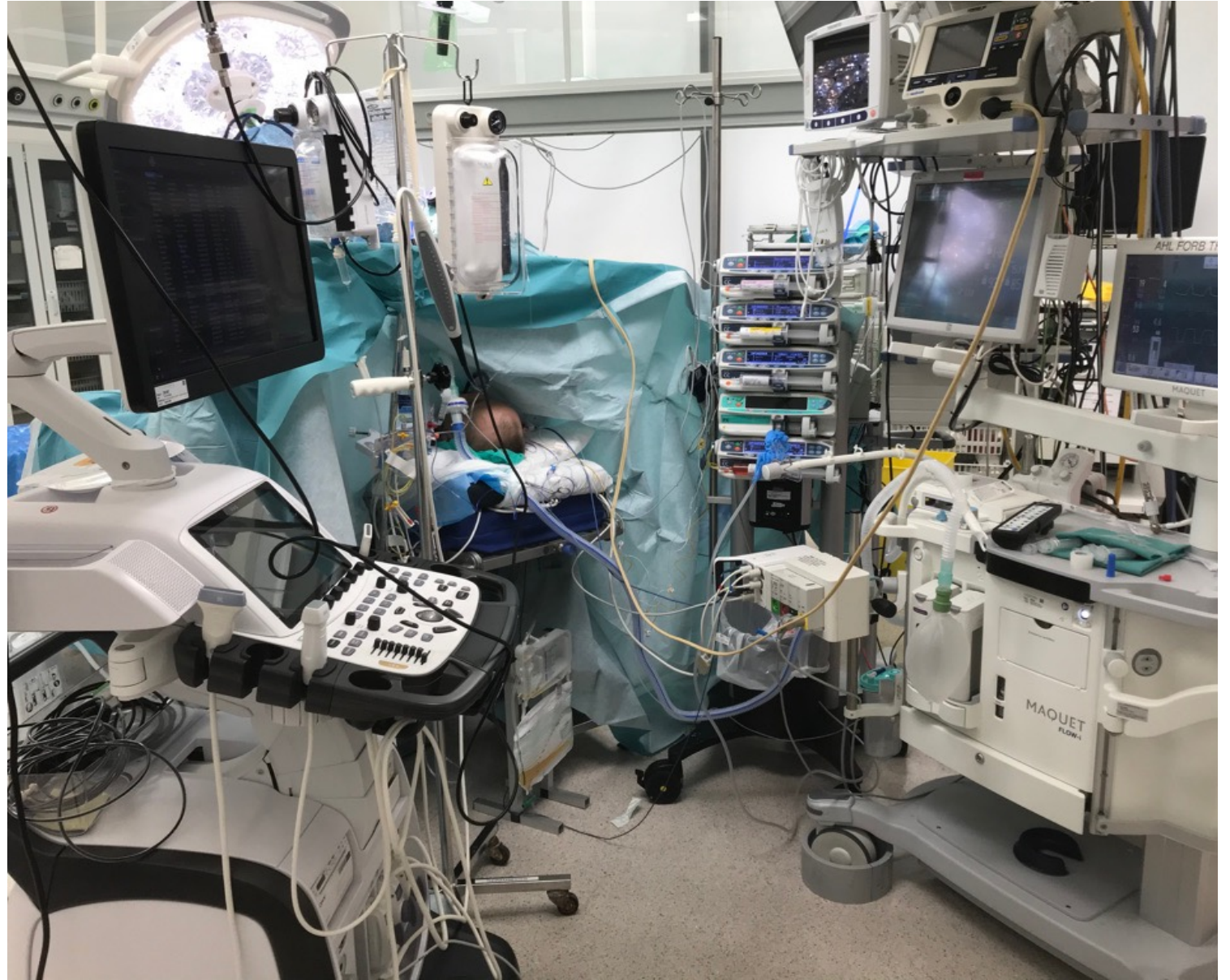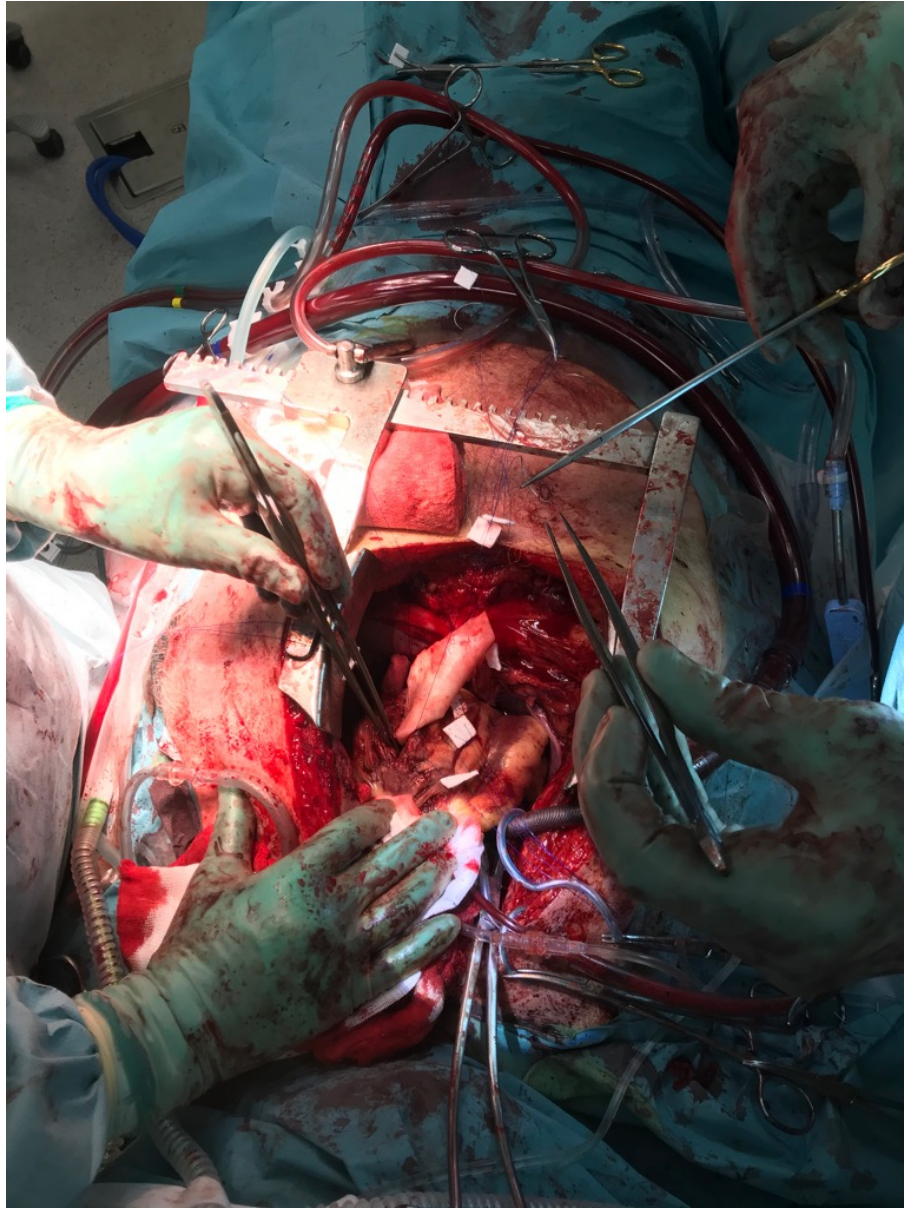
- Forsiktig med narkosemidlene!
- Oppretthold preload med volum!
- Gi vasopressor hvis behov!
- (Peroperativ trans-øsofagal ekkokardiografi)



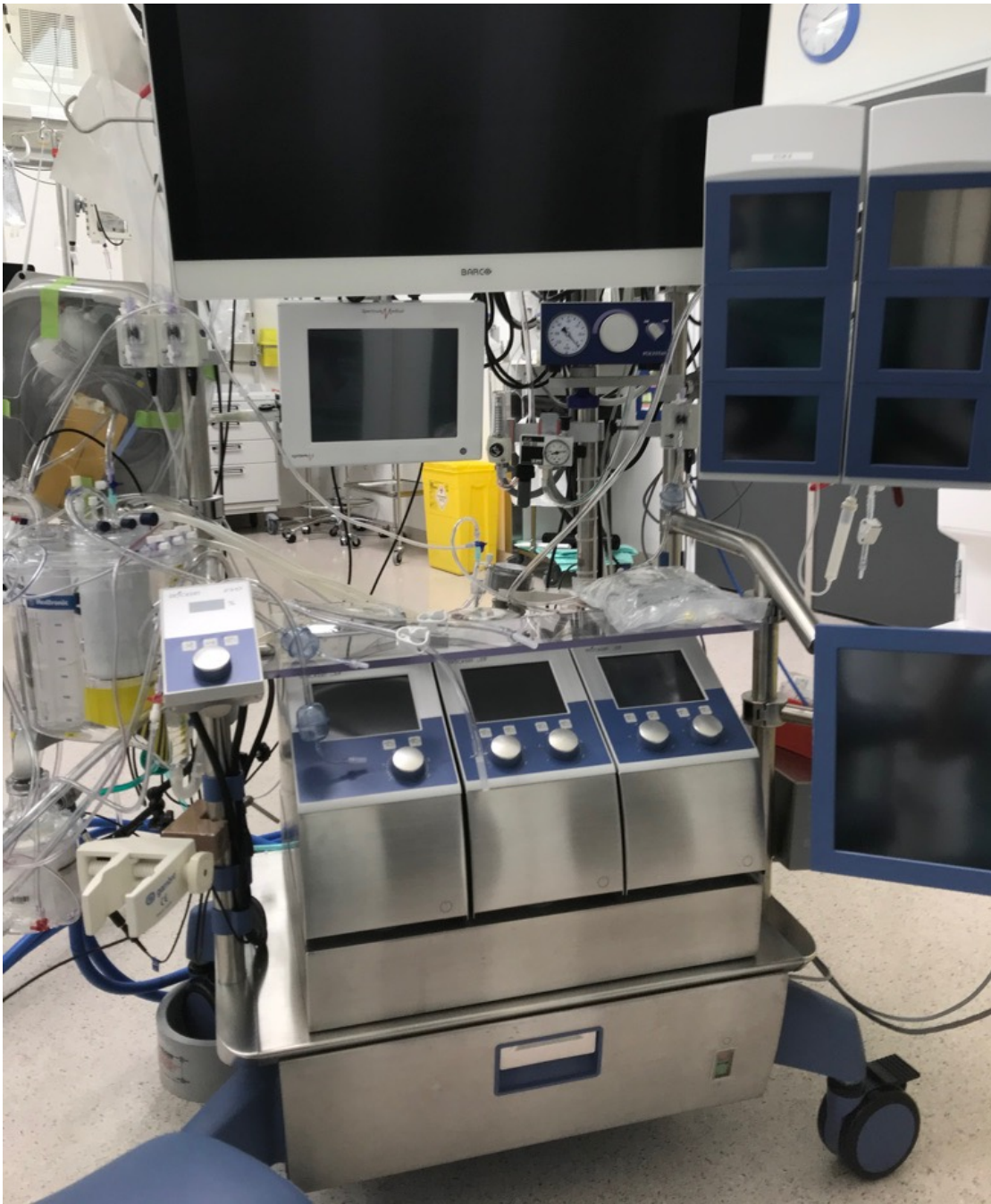Kasuistikk 5

- 3 år etter buk-kirurgien kommer pasienten tilbake svært plaget av sin dyspnoe
- Hun anbefales nå åpen operasjon for å bytte aortaklaffen?
- Hvordan kobler man blodstrømmen når man åpner hjertet? Og hvordan får man hjertet til å slutte å slå - og til å starte igjen?








Nils Kristian Skjærvold mars 2022




Reservoar




Oksygenator



Pumper

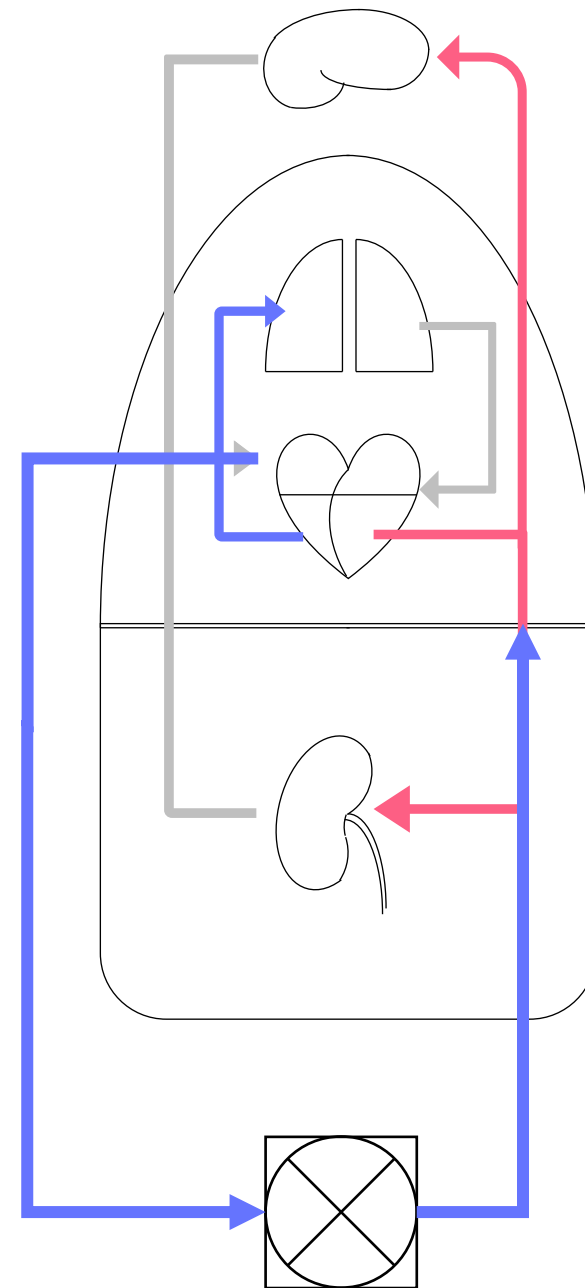


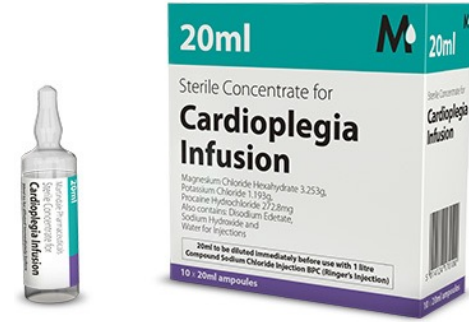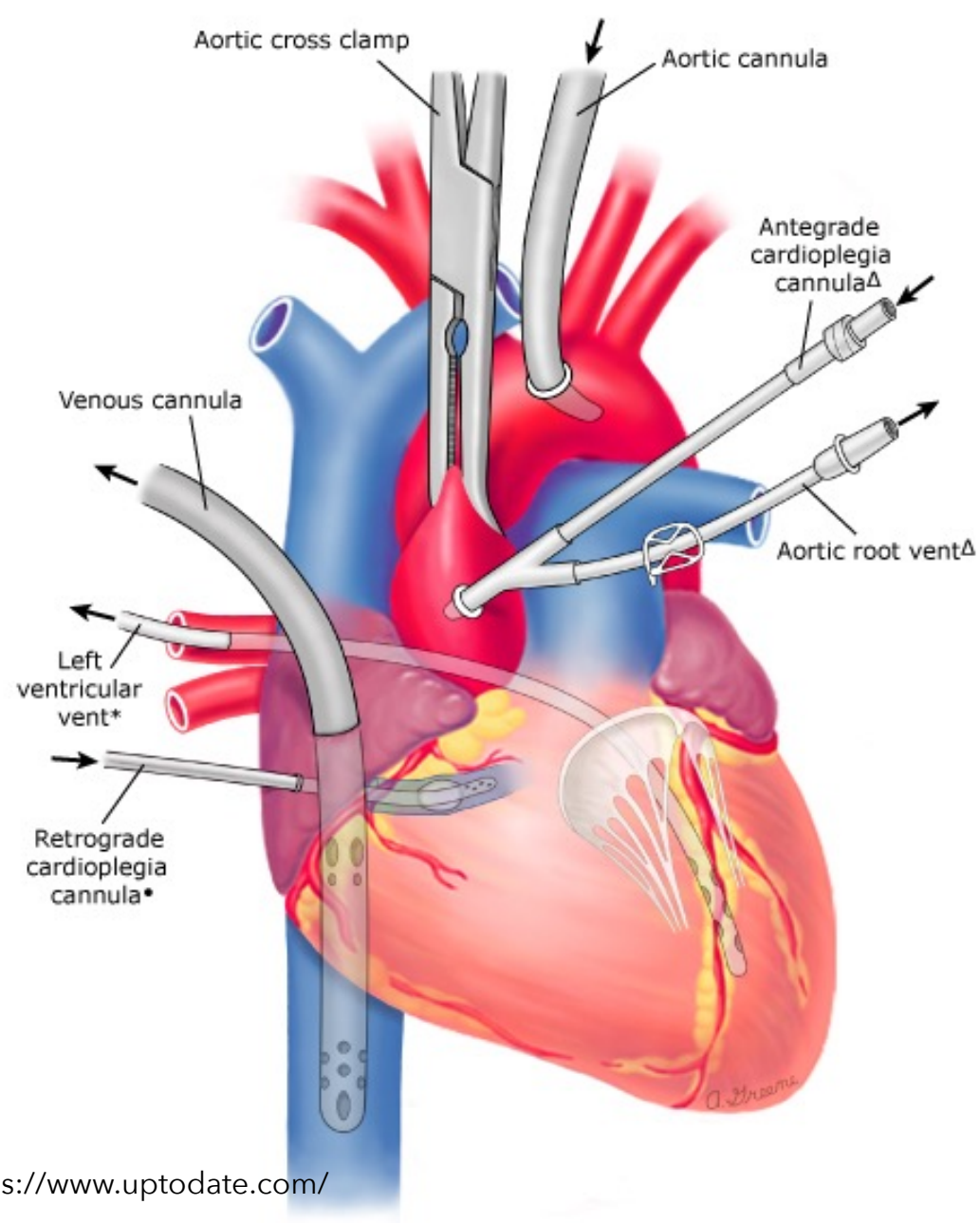
Varmeveksler



HLM = VA ECMO +

- Oksygenerer
- Fjerner CO₂
- Tilfører bevegelsesenergi
- Temperaturregulerer
- Reservoar (åpent system) tillater varierende volum
- Flere pumper/utvidelsesmuligheter
- Sug
- + Mye mere fleksibelt
- - Mer skadelig for blodet (traume, luft)





<https://www.uptodate.com/>